Revista de Ciências
Farmacêuticas
Básica e Aplicada
Journal of Basic and Applied Pharmaceutical Sciences

Rev Ciênc Farm Básica Apl., 2012;33(2):217-223
ISSN 1808-4532

Efeito da dexametasona e do cetoprofeno na osteogênese e na resistência óssea em ratos

Patrícia Costa dos Santos da Silva[1]; José Ângelo Camilli[2]; Wilson Romero Nakagaki[3]; Evelise Aline Soares[4]; José Antonio Dias Garcia[4]

[1]Mestre em saúde pela Universidade José do Rosário Vellano – UNIFENAS, Alfenas, MG.
[2]Livre docente do Departamento de Anatomia do Instituto de Biologia da Universidade Estadual de Campinas, UNICAMP, Campinas-SP, Brasil.
[3]Doutor e Metre em Biologia Celular e Estrutural. Universidade Estadual de Campinas, SP.
[4]Professor Doutor da Universidade José do Rosário Vellano – UNIFENAS e Membro do Núcleo de Pesquisa em Farmacologia e Cirurgia Experimental, Alfenas, MG.

RESUMO

O presente estudo teve como objetivo avaliar o efeito do cetoprofeno e da dexametasona na osteogênese ao redor de implante de hidroxiapatita densa (HAD) na tíbia, no osso parietal, e na resistência óssea. Utilizaram-se 15 ratos *Wistar*, pesando 250±30 g, com 50 dias de idade. Após a anestesia com quetamina/xilazina IM, produziu-se no osso parietal e na epífise proximal da tíbia uma cavidade de 3 mm, sendo implantada a HAD. Após a cirurgia os animais foram divididos em três grupos (n=5): controle (CT), anti-inflamatório não esteroidal (AINES) e anti-inflamatório esteroidal (AIES). O grupo AINES foi submetido ao tratamento com cetoprofeno na dose de 12 mg/Kg/dia, o AIES recebeu doses de 0,10 mg/kg/dia de dexametasona o grupo CT recebeu solução fisiológica 0,9% (SF) por via subcutânea durante 30 dias. Todos os grupos receberam a mesma dieta sólida e água *ad libitum*. Após 30 dias de experimento os animais sofreram eutanásia, os fêmures coletados, para teste mecânico, e os locais do implante das tíbias e o osso parietal, para análise histomorfométrica. Os grupos AINES e AIES apresentaram menor volume de osso neoformado na falha óssea e ao redor do implante de HAD , como também, menor força máxima para a ruptura completa dos fêmures, quando comparados com o grupo CT. O uso do cetoprofeno e a dexametasona interferiram na osteogênese ao redor do implante de HAD e no osso parietal, diminuindo a resistência óssea principalmente pela inibição da COX2 e diminuição das prostaglandinas, comprometendo a estabilidade e manutenção do implante.

Palavras-chave: Hidroxiapatita. Osseointegração. Osteogênese. Cetoprofeno. Dexametasona.

Autor correspondente: Evelise Aline Soares - Núcleo de Pesquisa em Farmacologia e Cirurgia Experimental - UNIFENAS - Rua Joaquim Lázaro Gomes, 155 - Jd Aeroporto - MG - CEP.37130-000 - tel: (35)3291-7900 - e-mail: evelise.soares@unifenas.br

INTRODUÇÃO

O processo de regeneração óssea depende tanto de fatores biomecânicos quanto biológicos. A atuação dos fatores de crescimento locais e sistêmicos nas diferentes fases da regeneração (inflamação, reparo e remodelação) é essencial para a formação de novas células imediatamente após a lesão, potencializando a formação do tecido ósseo (Remedios, 1999). A fase inflamatória da regeneração óssea, embora necessária, não pode ser exacerbada, assim com a perspectiva de minimizar os sinais e sintomas desta fase, os anti-inflamatórios têm sido amplamente utilizados pelos profissionais de saúde, principalmente em traumas ortopédicos acidentais ou provocados cirurgicamente (Pelissoni et al., 2003).

Duas grandes classes de anti-inflamatórios estão disponíveis: os anti-inflamatórios não esteroidais (AINES) e os anti-inflamatórios esteroidais (AIES). Os AINES são os medicamentos mais prescritos em todo o mundo, tanto para os animais como para os seres humanos. Eles inibem a ação das ciclooxigenases (COXs), diminuindo a produção de prostaglandinas amenizando, assim, a inflamação, a dor, a hipertermia (Silva, 2004; Rang, Dale & Ritter, 2004). O cetoprofeno é uma droga anti-inflamatória não esteroidal, derivado do ácido arilcarboxílico. Possui atividade analgésica, anti-inflamatória e antipirética (Tasaka, 2002). Além de inibir a COXs, o cetoprofeno parece estabilizar as membranas lisossômicas e pode antagonizar as ações da bradicinina (Insel, 1996). Os efeitos analgésicos do cetoprofeno já foram testados em vários experimentos (Alves *et al*., 2001; Lamano-Carvalho, 2007; Curvelo et al., 2008); contudo, os mecanismos precisos do efeito deste antiinflamatório na osteogênese ainda permanecem obscuros.

A dexametasona é um AIES que interfere na transcrição de muitos genes, alterando a síntese de RNAm que geram as proteínas mediadoras em múltiplos efeitos fisiológicos no osso (Guyton & Hall, 2006). Os AIES provocam efeitos negativos no tecido ósseo através da inibição osteoblástica (Salari & Abdollahi, 2009); da alteração inflamatória na cicatrização, inibindo a formação do hematoma, diminuindo o fluxo sanguíneo e a permeabilidade capilar no foco de fratura óssea (Cornell & Lane, 1992); da diminuição da atividade periostal, o que

reduz o número de células osteogênicas (Chyun, Kream & Raisz, 1984), retardando a consolidação óssea, em fraturas, osteotomias e artrodeses (Mendes et al., 2001).

Os efeitos dos anti-inflamatórios na neoformação óssea e osseointegração de implantes, após fraturas ou cirurgias em pacientes que fazem uso crônico, permanecem pouco esclarecidos. Desse modo, o presente estudo teve por objetivo verificar os efeitos dos cetoprofeno (AINES) e dexametasona (AIES) sobre a osteogênese e a propriedade estrutural (força máxima) do osso em ratos submetidos ao uso crônico.

MATERIAL E MÉTODOS

Protocolo Animal

Utilizaram-se 15 ratos machos *(Rattus norvegicus)* com 50 dias de idade, pesando 250±30g, mantidos em caixas para roedores com forração de maravalha, em estantes ventiladas com controle de temperatura e controle de 12 horas no ciclo claro/escuro no biotério da pós-graduação da Universidade José do Rosário Vellano (UNIFENAS). Os animais foram divididos aleatoriamente em três grupos (n=5): controle (CT), anti-inflamatório não esteroidal (AINES) e anti-inflamatório esteroidal (AIES). Os animais do grupo AINES receberam doses de 12 mg/kg/dia de cetoprofeno (Camilotti et al., 2005) e os do grupo AIES foram submetidos ao tratamento com dexametasona na dose de 0,10 mg/Kg/dia (Tenius, Biondo-Simões & Ioshii, 2007) por via subcutânea, em regiões anatômicas alternadas, com agulha 13 x 4,5mm, por um período de 30 dias. Nos animais do grupo CT foi administrada por via subcutânea, solução salina (0,9%), gerando a mesma condição de estresse dos animais do grupo AINES e AIES.

A administração da droga foi realizada no período da manhã. Todos os animais receberam a mesma dieta sólida (Nuvilab ®, Colombo, PR, Brasil) e água *ad libitum*. Durante o experimento, a ingestão líquida e a ingestão sólida foram mensuradas diariamente já o peso dos animais, semanalmente, para a caracterização do estado nutricional.

Confecção da hidroxipatita densa (HAD)

Os corpos de HAD foram produzidos pelo Instituto de Química da Unicamp, preparados por prensagem, umedecendo o material em pó com uma solução de álcool polivinílico 0,2%, resultando em uma pasta moldável. Este material moldável foi colocado dentro de um cilindro de vidro de 3mm de diâmetro interno, compactando-o com auxilio de um pequeno tubo de vidro de diâmetro igual ao do cilindro, formando um bastão de aproximadamente 1 cm de comprimento, que foi então extrudado. O bastão assim confeccionado foi seco em estufa a 60ºC, por um período mínimo de uma hora, e sinterizado a 1000ºC por 3 horas (kawaguchi et al., 1995).

Procedimento Cirúrgico

Os animais foram anestesiados com solução 1:1 de quetamina (Francotar®) e cloridrato de xilazina (Virbaxyl® 2%) na dose de 0,10 ml/100g IM. Realizou-se tricotomia e incisão longitudinal na pele tanto da calota craniana quanto da perna esquerda; o periósteo foi afastado expondo a cortical óssea. Produziu-se no osso parietal esquerdo uma cavidade de 3mm com auxilio de um Punch trepano (Silva et al., 2007). Esta falha foi mantida aberta para a verificação do osso neoformado ao término dos 30 dias de experimento. Na epífise proximal da tíbia esquerda foi realizada outra falha de 3mm (Lima et al, 2011; Soares et al., 2010) implantando, desse modo, a biocerâmica hidroxiapatita densa (HAD). O periósteo no parietal e tíbia foi reposicionado através da sutura de suas bordas com fio de seda 8.0, já a pele foi suturada com fio de algodão 4.0. Os animais receberam água com dipirona® por 24 horas, além dos respectivos tratamentos citados anteriormente no protocolo animal acima. No dia seguinte à cirurgia, os animais deambulavam sem limitações significantes. Ao completar 30 dias de experimento, todos os animais sofreram eutanásia através da administração intraperitoneal (IP) de overdose de Tiopental Sódico®.

Processamento Histológico e Morfométrico

O osso parietal esquerdo e a tíbia esquerda, depois de coletados, foram fixados em formalina tamponada a 10% por 48 horas e descalcificados em solução de ácido fórmico, formol e citrato de sódio durante 15 dias. Em seguida, os ossos foram reduzidos e incluídos em parafina para cortes histológicos. Realizaram-se cortes transversais semisseriados com 6 micrômetros de espessura, depositados em lâminas. Em seguida foram corados com hematoxilina/eosina (HE) para análise morfológica (Junqueira & Junqueira, 1983).

O volume de osso neoformado foi obtido com o auxilio de um retículo quadrilátero de 100 pontos acoplado à ocular do microscópio. Após a contagem dos pontos foi utilizada a fórmula $Vv = Pp/ P_t$ (%), onde V_V = densidade de volume ou volume relativo; P_P = quantidade de pontos sobre o osso neoformado; P_t = número total de pontos do sistema, de acordo com o princípio de Delesse proposto por Mandarinde Lacerda (1999).

Quatro cortes histológicos de mesma espessura para cada área foram utilizados. Esta análise foi feita com a objetiva do microscópio luz Olympus CBB padronizada em aumento de 400 vezes (Carls Zeiss) para a análise do volume ósseo neoformado. Os cortes histológicos foram selecionados aleatoriamente, e somente após a contagem dos pontos sobre a área foi feita à identificação dos grupos. Todas as análises histológicas foram feitas por um único avaliador.

Teste Mecânico do Fêmur

Para a realização do teste mecânico, os fêmures esquerdos dos animais foram coletados, limpos e acondicionados em gaze embebida em solução fisiológica (0.9%), armazenando-os em *freezer* (–20ºC) até o dia anterior ao ensaio. Os fêmures foram submetidos ao teste mecânico de resistência no Laboratório de Propriedades Mecânicas, da Faculdade de Engenharia Mecânica (FEM) da Unicamp. O ensaio mecânico foi realizado em um módulo de flexão de três pontos, MTS TestStar II,

utilizando um célula de carga de 100 Kgf, a uma velocidade de 1.3 mm/min. A distância entre as duas extremidades ósseas foi de 50 mm. Para se obter o valor da resistência, uma carga foi aplicada no terço médio do osso (diáfise), por meio de uma ponta, acoplada em uma máquina de ensaio universal (Soares et al., 2010). A força máxima, necessária para a ruptura completa dos fêmures, foi obtida após uma célula de carga registrada pelo Módulo de Flexão MTS em Newton (N).

Análise Estatística

Os resultados foram expressos em padrão da média (EPM) e a comparação estatística entre os grupos foi realizada ANOVA, seguida do teste de *Tukey-Kramer*. Os resultados foram considerados significativos para $p<0,05$.

RESULTADOS

O consumo diário de água e de ração foi satisfatório entre os grupos. Entretanto, os animais dos grupos AINES e AIES apresentaram menor ingestão de ração quando comparados com os animais dos grupos CT (Tabela 1). O ganho de peso ao longo do experimento não apresentou diferenças significativas entre os grupos (Tabela 1), demonstrando, assim, não haver desnutrição protéica e desidratação nos grupos estudados.

Por meio de uso de aparelho microscópico observou-se osso neoformado no sítio de implantação da HAD na epífise proximal da tíbia esquerda em todos os grupos, estando a neoformação continua com a cortical óssea (Figura 1). As superfícies dos blocos de HAD apresentaram fissuras preenchidas, demonstrando osseocondução na HAD (Figura 1). Entretanto, nos animais dos grupos AINES e AIES o volume ósseo neoformado foi menor que em relação ao grupo CT (Figura 1 e Tabela 2). Os animais dos grupos AINES e AIES também apresentaram um menor volume de osso neoformado na falha óssea do osso parietal quando comparados ao grupo CT (Figura 2 e Tabela 2). Além disso, os animais dos grupos AINES e AIES apresentaram predominância de osso imaturo em quase toda a extensão da falha, não preenchendo a falha óssea (Figura 2). Os animais do grupo CT apresentaram osso maturo nas extremidades das falhas e osso imaturo nas partes centrais, preenchendo completamente a falha óssea (Figura 2).

Na análise da propriedade estrutural força máxima foi observada que os animais dos grupos AINES e AIES necessitam de menor força para a ruptura completa dos fêmures quando comparados com os do grupo CT (Tabela 3).

Tabela 1. Comparação do consumo diário da dieta líquida (água), da dieta sólida (ração) e do ganho de peso (ΔP) ao longo do experimento de ratos controle tratados com AINES e AIES.

	CT	AINES	AIES
Dieta Líquida (mL)	18,9 ± 1[a]	15,8 ± 1[a]	15,7 ± 0,5[a]
Dieta Sólida (g)	31,6 ± 1[a]	26,4 ± 0,5[b]	25,5 ± 1[b]
ΔP (g)	235 ± 8[a]	230,2 ± 7[a]	234 ± 10[a]

Duas médias seguidas pela mesma letra não são diferentes entre si (P>0,05) ao teste de Tukey. Dados expressos em média ± EPM.

Tabela 2. Volume de osso neoformado ao redor da HAD (VOHAD) implantado na tíbia esquerda e neoformação na falha óssea do parietal (VOFP) de ratos controle tratados com AINES e AIES.

Volume Ósseo	CT	AINES	AIES
VOHAD (%)	41,2 ±1,7[a]	30 ± 2,5[b]	28,6 ± 1,3[b]
VOFP (%)	15,4 ±0,5[a]	8,4 ± 0,5[b]	7,8 ± 0,4[b]

Duas médias seguidas pela mesma letra não são diferentes entre si (P>0,05) ao teste de Tukey. Dados expressos em média ± EPM.

Tabela 3. Propriedade estrutural (força máxima) registrada pelo módulo de flexão MTS (modelo TESTSTAR II) no ensaio mecânico dos animais dos grupos CT, AINES e AIES.

Propriedade estrutural	CT	AINES	AIES
Força máxima (N)	97±1[a]	88±2[b]	85±2[b]

Duas médias seguidas pela mesma letra não são diferentes entre si (P>0,05) ao teste de Tukey. Dados expressos em média ± EPM.



Figura 1. Fotomicrografia transversal do sítio de implantação da HAD na epífise proximal da tíbia mostrando menor volume de osso neoformado (seta) nos animais dos grupos AINES (B) e AIES (C) quando comparados com o grupo CT (A). (HE, 400X).

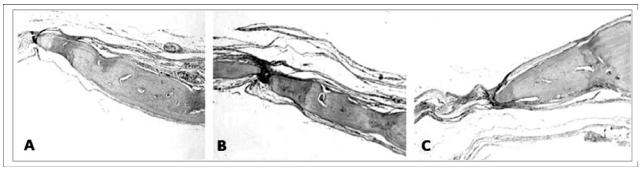

Figura 2. Fotomicrografia frontal do osso parietal exibindo menor neoformação na falha óssea dos animais dos grupos AINES (B) e AIES (C) em comparação com os do grupo CT (A). (HE 400X)

DISCUSSÃO

Os experimentos envolvendo o uso prolongado de drogas necessitam de uma atenção especial referente ao estado nutricional dos animais, pois as variações no consumo de dieta sólida e líquida podem provocar modificações nas respostas biológicas dos animais em experimentação (Weisbroth, Paganelli & Salvia, 1977).

De acordo com Palencia *et al*., (1994), a ingestão sólida inferior a 25 g/dia e as perdas de peso acentuadas ao longo do experimento caracterizam desnutrição em roedores. Svendsen & Hau (1984) preconizaram que, para manter o estado nutricional adequado do rato e evitar a sua desnutrição e desidratação, eles devem apresentar consumo médio diário de 25g de ração e de 15 a 80 mL de água. Os resultados do presente estudo demonstraram que as alterações ósseas observadas nos grupos AINES e AIES não foram decorrentes da desnutrição protéica ou desidratação, pois todos os animais dos grupos estudados ganharam peso durante o experimento, já que a ingestão sólida e líquida permaneceu dentro dos padrões preconizados por Svendsen & Hau (1984). A variação de peso corpóreo no

presente estudo não foi diferente dos estudos citados, o que provavelmente não interferiu na resposta biológica do tecido ósseo dos animais do grupo AINES e AIES.

A diminuição da ingestão alimentar dos animais do grupo AINES pode estar relacionada com os efeitos adversos gerais dos AINES como, por exemplo, a dispepsia, náuseas e vômitos, em grande parte causados por inibição da COX1 na mucosa gástrica (Rang, Dale & Ritter, 2004) e em resposta à alta dosagem do cetoprofeno utilizada no nosso experimento.

Santos, Rafacho & Bosqueiro (2007), observaram uma diminuição no consumo alimentar dos ratos tratados com dexametasona. Essa aumenta a taxa de gliconeogênese e reduz a utilização da glicose na célula, elevando a concentração sanguínea de glicose. Tal elevação nos níveis plasmáticos de glicose estimula a secreção de insulina. Assim, a redução do consumo alimentar no grupo AIES pode ser explicada pelo efeito anorexígeno exercido pela insulina sobre receptores localizados no núcleo arqueado do hipotalámo. Esta região é conhecida por se relacionar com o controle alimentar. Injeções de insulina na região intracerebroventricular reduzem em 50% a ingestão de alimento em ratos normais, confirmando tal pressuposto (Torsoni et al., 2003).

O tecido ósseo é fonte abundante de prostaglandinas, principalmente a PGE2, que são produzidas pelos osteoblastos sob estímulo principalmente da COX-2 (Lamano-Carvalho, 2007). As prostaglandinas (PGs), que podem, em determinadas circunstâncias, estimular a reabsorção óssea, são também responsáveis por mediar importantes eventos relacionados ao processo de formação e reparo ósseo (Kawaguchi et al., 1995). Os AINES, por inibirem a síntese de COX-1 e COX-2, reduzem a síntese de PGs provenientes da metabolização do ácido araquidônico (Emery, 1996). Estudos demonstraram que a enzima COX-2 exerce papel crucial sobre o processo de reparo ósseo, e que importantes mecanismos biológicos podem explicar esta associação (Zhang et al., 2002). De acordo com Sato et al., (1997), ambas as enzimas, COX-1 e COX-2, podem estar envolvidas com a osteogênese, sendo que a COX-2 apresenta essencial importância na maturação dos osteoblastos após o início do processo de formação óssea. Além disso, a COX-2 é requerida em ambos os processos de ossificação (endocondral e intramembranosa), enquanto que a COX-1 não possui papel crítico nesta ação, adicionalmente a COX-2 regula importantes fatores de transcrição, tais como cbfa-1 (*core binding factor alpha 1*) e osterix, os quais exercem papel fundamental na diferenciação de células mesenquimais em osteoblastos (Ducy et al., 1997; Komori et al., 1997; Zhang et al., 2002). O cbfa-1, um membro da família Runx dos fatores de transcrição, está envolvido na regulação de genes específicos da osteoblastogênese, controlando, por exemplo, a produção de osteocalcina, colágeno tipo I, osteopontina e sialoproteína óssea (Komori et al., 1997). Além disso, a presença desse fator de transcrição é essencial na produção de osteoblastos, já que estudos demonstraram que camundongos nocautes para cbfa-1 não são capazes de produzir células osteoblásticas (Komori et al., 1997). Osterix é um outro fator de transcrição de grande importância no processo de formação óssea (Nakashima et al., 2002). Semelhantemente ao que ocorre com animais que não expressam cbfa-1 (Komori et al., 1997), camundongos nocautes para osterix apresentam falta de osteoblastos, além de não ativarem importantes marcadores ligados à osteoblastogênese, tais como osteopontina, osteocalcina e sialoproteína óssea, havendo persistência de células mesenquimais indiferenciadas (Nakashima et al., 2002). Outro importante aspecto, que pode explicar o efeito negativo dos inibidores seletivos de COX-2 sobre o reparo ósseo, é o fato de haver uma interação entre os metabólitos da COX-2 e as proteínas ósseas morfogenéticas (BMPs) no processo de reparo do tecido ósseo. Determinadas BMPs, tais como BMP-2, BMP-4 e BMP-7, não somente estimulam a diferenciação osteoblástica de células osteoprogenitoras, como também transdiferenciam células mesenquimais não osteogênicas em células da linhagem osteoblástica (Yamaguchi et al., 1996). De maneira geral, a COX-2 é induzida nas fases iniciais do processo de reparo ósseo e produz aumentadas quantidades de PGE2. As PGE2, por sua vez, podem induzir a produção de BMPs e/ou cooperar com as BMPs para que seja elevada a expressão de cbfa-1 e osterix (Nakashima et al., 2002; Zhang et al., 2002). Além disso, parece existir uma interação sinérgica entre cbfa-1 e BMP-2 para que a diferenciação osteoblástica seja estimulada, tanto *in vitro* como *in vivo* (Yang et al., 2003). Estudos sugerem também que a BMP-2 pode induzir a expressão de osterix independentemente de cbfa-1 (Celil & Campbell, 2005), embora osterix tenha sido sugerido como dependente do fator de transcrição cbfa-1 (Nakashima et al., 2002). Outros estudos têm relatado mecanismos alternativos que podem agir independente de, ou em paralelo ao cbfa-1, durante a progressão da diferenciação da linhagem osteoblástica (Jadlowiec et al., 2004). De acordo com estes autores, além do cbfa-1, outros componentes são necessários para regular a expressão de osterix durante a osteoblastogênese e, adicionalmente, os estudos sugerem que mecanismos independentes de cbfa-1/osterix devam ainda ser elucidados. modo, de acordo com os mecanismos discutidos, a COX-2 regula fatores de transcrição associados à osteogênese, como também controla a diferenciação osteoblástica. Portanto, a hipótese da redução no processo osteoblastogênico ao redor do implante da HAD, da redução na ossificação na falha do osso parietal e a diminuição da resistência óssea nos fêmures dos animais do grupo AINES em comparação com o CT, no presente estudo, podem ser os efeitos prejudiciais do cetoprofeno na inibição da COX-2 sobre o metabolismo ósseo. Assim, em condições clínicas, como doenças osteomusculares e reumatológicas os pacientes que fazem uso crônico dos AINES poderão ter diminuição da densidade mineral óssea (Feldman, 1983; Heasman & Seymour, 1990), com consequente comprometimento na osteogênese e diminuição na resistência óssea.

Vários mecanismos decorrentes do uso dos AIES concorrem para prejudicar a osteogênese e a diminuição da resistência óssea, dentre eles estão: a diminuição da absorção intestinal e o aumento da excreção urinária de cálcio. Esse produz balanço negativo deste mineral, estimulando assim a síntese e secreção de paratormônio (PTH) e consequente aumento da reabsorção óssea para manter o nível sérico do cálcio (Cipriani & Farias, 2005). Além disso, os AIES diminuem a síntese de prostaglandinas e leucotrienos por meio do bloqueio da fosfolipase A2,

enzima que hidrolisa os fosfolipídeos de membrana celular, liberando para o citoplasma o ácido araquidônico, que será convertido em endoperóxidos cíclicos instáveis, pela ação das cicloxigenases. Esses, por sua vez, se transformam em prostaglandinas, prostaciclinas e tromboxanos (Rang, Dale & Ritter, 2004). As prostaglandinas, principalmente a PGE2, são produzidas pelos osteoblastos sob estímulo principalmente da COX2, cuja expressão é controlada pelos hormônios, citocinas e fatores de crescimento que controlam a remodelação óssea. No tecido ósseo, as prostaglandinas, desempenham uma importante função fisiológica, aumentando a formação óssea em resposta ao estímulo mecânico, em animais e humanos (Gajraj, 2003). Os AIES inibem a transcrição de vários genes de citocinas, como a interleucina 6 (IL-6) (Rang, Dale & Ritter, 2004). A IL6 e 11 estimulam a reabsorção, mas também a formação óssea, pois os osteoclastos, além de sua função osteolítica, desempenham importante papel no desenvolvimento e crescimento ósseos (Meghjl, 1992). Os AIES inibem a indução dos genes nos osteoblastos mediada pela vitamina D3 e modificam a transcrição dos genes da colagenase, além disso o uso prolongado dos AIES reduzem a função dos osteoblastos e aumentam a atividade dos osteoclastos, alterando assim o metabolismo ósseo (Rang, Dale & Ritter, 2004). O uso prolongado das combinações farmacológicas contendo AIES mostram-se extremamente úteis para suprimir as reações de rejeição de transplantes, bem como para inibir as manifestações das doenças auto-imunes (Stites *et al*., 2000). Nestas condições clínicas os pacientes poderão apresentar diminuição da osteogênese em reparo ósseo e maior incidência de fraturas, pois segundo os resultados obtidos no presente estudo os ratos que fizeram uso prolongado de AIES apresentaram menor resistência óssea.

Com base nos resultados alcançados, concluiu-se que tanto o cetoprofeno quanto a dexametasona interferiram na osteogênese e ao redor do implante de HAD, além de e alterarem a propriedade estrutural do osso em ratos, pois há modificações no metabolismo do tecido ósseo, provavelmente pela inibição da COX2 e diminuição das prostaglandinas. A osseointegração dos implantes de HAD pode ser esperada mesmo em animais e humanos submetidos a tratamento prolongado com cetoprofeno e dexametasona. No entanto, em menor volume, o que pode comprometer a estabilidade e manutenção do implante em diversas condições clínicas que são necessárias o uso crônico destes anti-inflamatórios.

ABSTRACT

Effect of dexamethasone and ketoprofen on osteogenesis and bone resistance in rats

This study aimed at evaluating the effect of ketoprofen (NSAID) and dexamethasone (SAID) on osteogenesis around a dense hydroxyapatite (DHA) implant in the tibia and parietal bone, and on the bone resistance. Fifteen fifty-day-old Wistar rats weighing on average 250±30 g were used. The animals were separated into three groups (n=5): control (CT); non-steroidal anti-inflammatoryl (NSAID); and steroidal anti-inflammatory (SAID). After anesthesia with IM ketamine/xylazine, a 3 mm cavity was made in the left parietal bone and in the proximal epiphysis of the left tibia. A DHA bioceramic was implanted in the tibia. The animals were treated subcutaneously during 30 days as follows: NSAID group: ketoprofen at the dose of 12/Kg/day; SAID group: dexamethasone, 0,10 mg/kg/day. The CT group received saline through the same route. All the animals received the same solid diet and water *ad libitum*. After 30 days of experiment, the animals wereeuthanized, and their femurs collected for the mechanical test, while their tibia and parietal sites were prepared for the histomorphometrical analysis. Microscopically, the SAID and NSAID groups showed a lower volume of neoformed bone. In addition, the NSAID and SAID group femurs required lower maximum force for complete rupture when compared with the CT group. It was concluded that ketoprofen and dexamethasone interfered with osteogenesis and decreased bone resistance by altering the bone tissue metabolism, mainly by inhibiting the COX-2 and decreasing prostaglandins. Therefore, the use of ketoprofen and dexamethasone after bone surgeries can compromise the stability and maintenance of implants.
Keywords: Hydroxyapatite. Osseointegration. Osteogenesis. Ketoprofen. Dexamethasone.

REFERÊNCIAS

Alves AS, Campello RAV, Mazzanti A, Alievi MM, Faria RX, Stedile R, et al. Emprego do antiinflamatório não esteróide ketoprofeno na analgesia preventiva em cães. Ciência Rural. 2001;31:439-44.

Camilotti AG, Rocha ALR, Júnior FHN, Grégio AMT, Rached RN, et al. Avaliação radiográfica do efeito do meloxican e cetoprofeno na periodontite induzida por ligadura em ratos. Revista Periodontia. 2005;15(2):5-9.

Celil AB, Campbell PG. BMP-2 and insulin-like growth factor-I mediate Osterix (Osx) expression in human mesenchymal stem cells via the MAPK and protein kinase D signaling pathways. J Biol Chem. 2005;280(36):31.353-9.

Chyun YS, Kream BE, Raisz LG. Cortisol decreases bone formation by inhibiting periosteal cell proliferation. Endocrinology. 1984;114(2):477-80.

Cipriani R, Farias ML. Osteoporosis after solid organs transplantation. Arq Bras Endocrionl Metabol. 2005;49(3):396-77.

Cornell C, Lane ML. Newest factors in fracture healing. Clin Orthop. 1992;277:297-11.

Curvello VP, Okamoto T, Milanezi LA. Efeito do antiinflamatório não-esteroidal Rofecoxib (Vioxx®) no processode reparo ósseo em tíbias de ratos estressados: estudo microscópico. Revista Gaúcha de Odontologia. 2008;56(3):309-314.

Ducy P, Zhang R, Geoffroy V, Ridall AL, Karsenty G. Osf2/Cbfa1: a transcriptional activator of osteoblast differentiation. Cell. 1997;89(5):747-54.

Emery P. Clinical implications of selective cyclooxigenase-2 inhibiton. Scand J Rheumatol. 1996;102(suppl I):23-8.

Feldman RS. Non-steroidal anti-inflammatory drugs in the reduction of human alveolar bone loss. J Clin Periodontol. 1983;10(2):131-6.

Gajraj NM. The effect of cyclooxygenase-2 inhibitors on bone healing. Regional Anesthesia and Pain Medicine. 2003;28(5):456-65.

Guyton AC, Hall JE. Tratado de Fisiologia Médica. 11. ed. Rio de Janeiro: Elsevier; 2006.

Heasman PA, Seymour RA. An association between long-term non-steroidal anti-inflammatory drug therapy and the severity of periodontal disease. J Clin Periodontol. 1990;17(9):654-8.

Insel PA. Fármacos analgésicos, antipiréticos e antiinflamatórios e medicamentos usados no tratamento da gota. In: Hardman JG et al. As bases farmacológicas da terapêutica. 9. ed. México: Mc Graw-Hill; 1996. p.450-80.

Jadlowiec J, Koch H, Zhang X, Campbell PG, Seyedain M, Sfeir C. Phosphophoryn regulates the gene expression and differentiation of NIH3T3, MC3T3-E1, and human mesenchymal stem cells via the integrin/MAPK signaling pathway. J Biol Chem. 2004;279(51):53.323-30.

Junqueira ULC, Junqueira SMML. Técnicas Básicas de Citologia e Histologia. São Paulo: Editora Santos; 1983.

Kawaguchi H, Pilbeam CC, Harrison JR, Raisz LG. The role of prostaglandins in the regulation of bone metabolism. Clin Orthop Relat Res. 1995;313:36-46.

Komori T, Yagi H, Nomura S, Yamaguchi A, Sasaki K, Deguchi K, et al. Targeted disruption of cbfa1 results in a complete lack of bone formation owing to maturational arrest of osteoblasts. Cell. 1997;89(5):755-64.

Lamano-Carvalho TL. Efeito dos anti-inflamatórios não-esteroidais convencionais e seletivos para COX-2 sobre o reparo ósseo. Acta Ortop Bras. 2007;15(3):166-8.

Lima CC, Silva TD, Santos L, Nakagaki WR, Loyola YC, Resck MC, Camilli JA, Soares EA, Garcia JA. Effects of ethanol on the osteogenesis around porous hydroxyapatite implants. Braz J Biol. 2011;71(1):115-9.

Mandarin de Lacerda CA. Whats is the interest of normal and pathological morphological research to be quantitative? The exemple of the stereology. Braz J Morphol. 1999;16(2): 131-9.

Meghjl S. Bone remodeling. Br Drent. 1992;172(6):235-42.

Mendes PHB, Scofano Junior AR, Silva MG, Souza I, Silva Filho NM, Abreu AV, et al. Consolidação da fratura após o uso prolongado de corticóide: estudo experimental em ratos. Revista Brasileira de Ortopedia. 2001;36(9):345-51.

Nakashima K, Zhou X, Kunkel G, Zhang Z, Deng JM, Behringer RR, et al. The novel zinc finger-containing transcription factor osterix is required for osteoblast differentiation and bone formation. Cell. 2002;108:17-29.

Palencia G, Teixeira F, Ortiz A, Perez R, Rios C, Sotelo J. Detrimental effects of malnutrition on the damage induced by alcoholism: a study of animal models that simulate chronic alcoholism and malnutrition of large human groups. J Stud Alcohol. 1994;55(1):113-20.

Pelissoni LGR, Louzada MJQ, Silva AM, Martins LEB, Belangero WD. Influência do cetoprofeno na consolidação óssea de ulnas osteotomizadas de coelhos. Estudo qualitativo e quantitativo através de programas computacionais. Acta Cirúrgica Brasileira. 2003;18(5): 452-7.

Rang HP, Dale MM, Ritter IM. Farmacologia. 5. ed. Rio de Janeiro: Guanabara Koogan; 2004.

Remedios A. Bone and bone healing. Veterinary Clinics of North America: Small Animal Practice. 1999;29(5):1029–42.

Salari P, Abdollahi M. Controversial effects of non-steroidal anti-inflammatory drugs on bone: a review. Inflamm Allergy Drug Targets. 2009;8(3):169-75.

Santos CL, Rafacho A, Bosqueiro JR. Efeitos da administração de dexametasona *in vivo* sobre glicemia, insulinemia e substratos circulantes são dependentes do tempo de tratamento. Biosci J. 2007;23(3):101-10.

Sato Y, Arai N, Negishi A, Ohya K. Expression of cyclooxygenase genes and involvement of endogenous prostaglandin during osteogenesis in the rat tibial bone marrow cavity. J Med Dent Sci. 1997;44(4):81-92.

Silva AA. Avaliação clínica de *Rattus norvegicus* após terapia antiinflamatória com inibidor seletivo ou não para COX-2 por extrapolação alométrica. [Tese]. Santa Maria, RS: Universidade Federal de Santa Maria; 2004.

Silva RV, Bertran CA, Kawachi EY, Camilli JA. Repair of cranial bone defects with calcium phosphate ceramic implant or autogenous bone graft. J Craniofac Surg. 2007;18(2):281-6.

Soares EA, Fávaro WJ, Cagnon VH, Bertran CA, Camilli JA. Effects of alcohol and nicotine on the mechanical resistance of bone and bone neoformation around hydroxyapatite implants. J Bone Miner Metab. 2010;28(1):101-7.

Stites DP, Terr AI, Parslow TG. Imunologia Médica. 9. ed. Rio de Janeiro: Guanabara Koogan; 2000.

Svendsen P, Hau J. Handbook of laboratory animal science. Boca Raton: CRC Press; 1984. v.1.

Tasaka AC. Antiflamatórios não esteroidais. In: Spinosa, HS, Górniak, SL, Bernardi, MM. Farmacologia aplicada a Medicina Veterinária. 3. ed. Rio de Janeiro: Guanabara Koogan; 2002. p.225- 50.

Tenius FP, Biondo-Simões MLP, Ioshii SO. Efeitos do uso crônico da dexametasona na cicatrização de feridas cutâneas em ratos. Anais Brasileiros de Dermatologia. 2007;82(2):141-9.

Torsoni MA, Carvalheira JB, Pereira-Da-Silva M, de Carvalho-Filho MA, Saad MJ, Velloso LA. Molecular and functional resistance to insulin in hypothalamus of rats exposed to cold. Am J Physiol Endocrinol Metab. 2003;285(1):E216-23.

Weisbroth SH, Paganelli RG, Salvia M. Evalution of a disposable system during shipment of laboratory rats and mice. Lab Anim Sci. 1977;27(2):186-94.

Yamaguchi A, Ishizuya T, Kintou N, Wada Y, Katagiri T, Wozney JM, et al. Effects of BMP-2, BMP-4, and BMP-6 on osteoblastic differentiation of bone marrow-derived stromal cell lines, ST2 and MC3T3-G2/PA6. Biochem Biophys Res Commun. 1996;220(2):366-71.

Yang S, Wei D, Wang D, Phimphilai M, Krebsbach PH, Franceschi RT. In vitro and in vivo synergistic interactions between the Runx2/ Cbfa1 transcription factor and bone morphogenetic protein-2 in stimulating osteoblast differentiation. J Bone Miner Res. 2003;18(4): 705-15.

Zhang X, Schwarz EM, Young DA, Puzaz JE, Rosier RN, O'Keef RJ. Cyclooxygenase-2 regulates mesenchymal cell differentiation into the osteoblast lineage and is critically involved in bone repair. J Clin Invest. 2002;109:1405-15.

Recebido em 21 de fevereiro de 2011.

Aceito em 23 de agosto de 2011.